Hydramnios

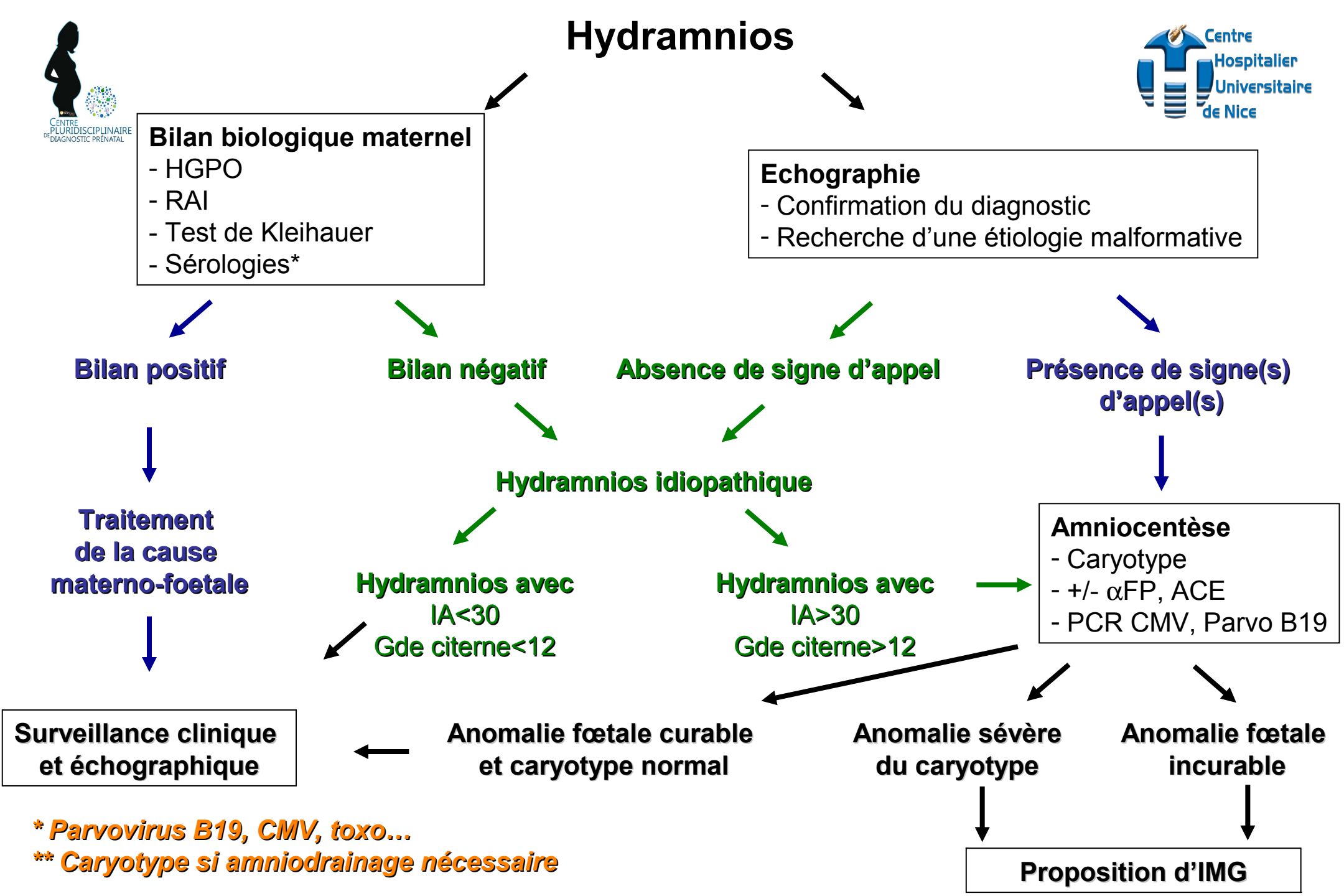
Centre Pluridisciplinaire de Diagnostic Prénatal
Centre Hospitalier Universitaire de Nice
Bilan biologique maternel
- HGPO
- RAI
- Test de Kleihauer
- Sérologies*
Echographie
- Confirmation du diagnostic
- Recherche d'une étiologie malformative
Bilan positif
Bilan négatif
Absence de signe d'appel
Présence de signe(s) d'appel(s)
Hydramnios idiopathique
Traitement de la cause materno-foetale
Hydramnios avec IA<30 Gde citerne<12
Hydramnios avec IA>30 Gde citerne>12
Amniocentèse
- Caryotype
- +/- αFP, ACE
- PCR CMV, Parvo B19
Surveillance clinique et échographique
Anomalie fœtale curable et caryotype normal
Anomalie sévère du caryotype
Anomalie fœtale incurable
Proposition d'IMG
* Parvovirus B19, CMV, toxo…
** Caryotype si amniodrainage nécessaire

Hydramnios

- **Définition**

	IA > 25 cm	Mesure de la plus grande citerne > 8 cm
• Modéré	25 – 29.9 cm	8 – 12 cm
• Moyen	30 – 34.9 cm	12 – 16 cm
• Sévère	> 35 cm	> 16 cm

- **Excès de liquide** 18 < IA < 25 cm

Etiologies

- **3 grandes étiologies**

  Malformations fœtales (40%)

  - **Intérêt de l'écho de référence +++**
  - **SNC, digestif, cardiovasculaire, rénale**

  Pathologies materno-fœtales (20%)

  - **Intérêt du bilan maternel (HGPO, RAI, test de Kleihauer, sérologies parvovirus B19, CMV, herpès et autres selon contexte)**

  Pathologies annexielles (10%)

  - **Intérêt de l'écho de référence +++**
  - **Tumeurs du cordon, chorioangiomes placentaires….**

- **Idiopathique (30%)**

Hydramnios

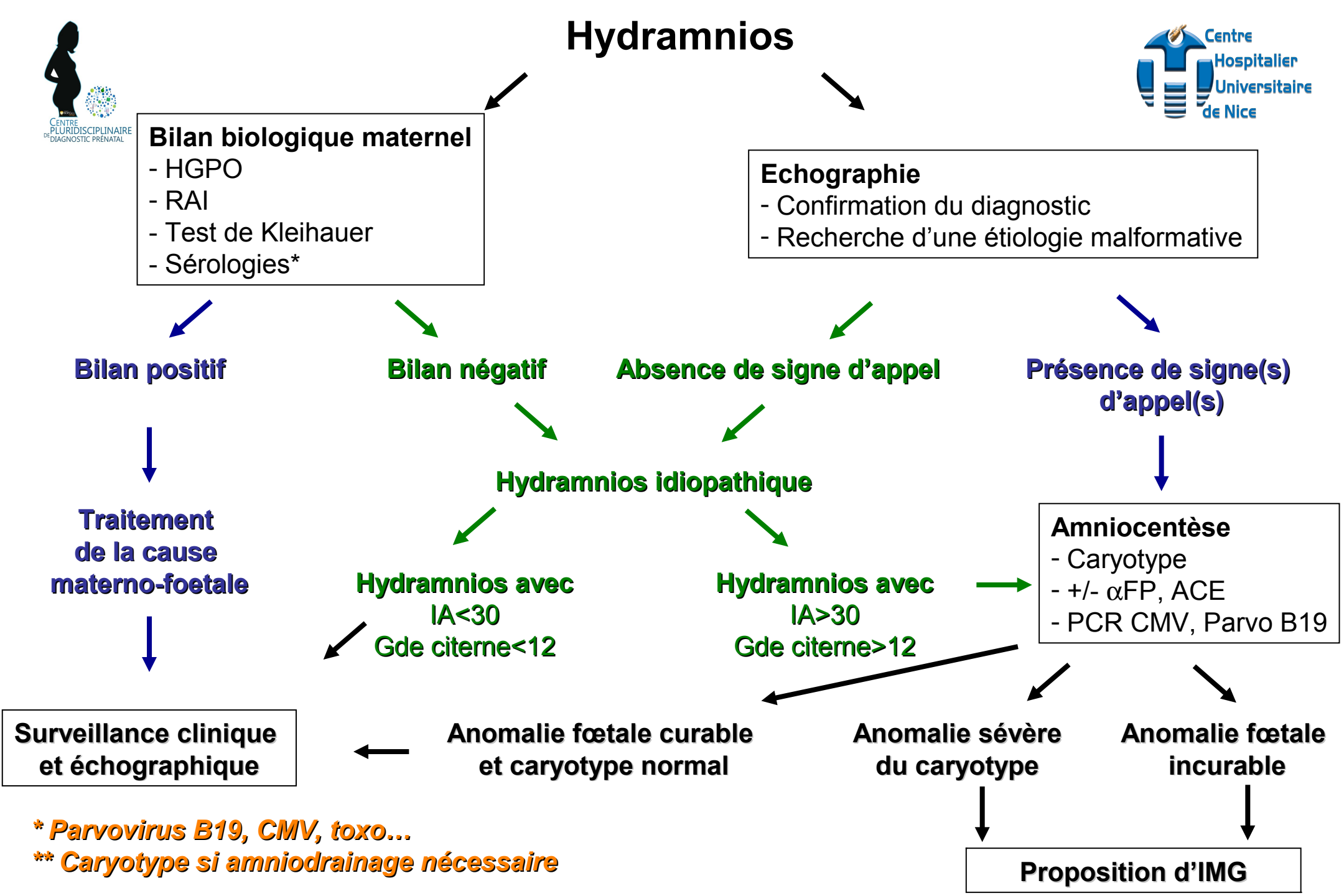
Centre Pluridisciplinaire de Diagnostic Prénatal
Centre Hospitalier Universitaire de Nice
Bilan biologique maternel
- HGPO
- RAI
- Test de Kleihauer
- Sérologies*
Echographie
- Confirmation du diagnostic
- Recherche d'une étiologie malformative
Bilan positif
Bilan négatif
Absence de signe d'appel
Présence de signe(s) d'appel(s)
Hydramnios idiopathique
Traitement de la cause materno-foetale
Hydramnios avec IA<30 Gde citerne<12
Hydramnios avec IA>30 Gde citerne>12
Amniocentèse
- Caryotype
- +/- αFP, ACE
- PCR CMV, Parvo B19
Surveillance clinique et échographique
Anomalie fœtale curable et caryotype normal
Anomalie sévère du caryotype
Anomalie fœtale incurable
Proposition d'IMG
* Parvovirus B19, CMV, toxo…
** Caryotype si amniodrainage nécessaire

- **Dashe JS, McIntire DD, Ramus RM, et al. Hydamnios: anomaly prevalence and sonographic detection. Obst Gynynecol 2002, 100: 134-9**

  - Etude rétrospective sur 93 332 grossesses: 672 hydramnios (0.7%)
    - 446 modérés (66%)
    - 145 moyens (22%)
    - 81 sévères (12%)

  - 77 NN avec anomalies associées (11%) : dans 8% des H modérés, 12% des H moyens et 31% des H sévères

  - En cas d'écho fœtale normale, risque d'anomalies découvertes en post-natal:
    - 1% pour hydramnios modéré
    - 2% pour hydramnios moyen
    - 11% pour hydramnios sévère

  - 13 aneuploidies:
    - 8 avec malformations associées (10%)
    - 5 sans malformation associée **(<1%)** (4 Trisomies 21 et 1 délétion 9p)

  - Conclusion:
    - Hydramnios modéré et moyen avec écho normale: risque comparable à la population générale: indication de caryotype ?
    - Hydramnios sévère avec écho normale: risque 11% : indication de caryotype