

*D'après 10ème journée de médecine fœtale  
de Port-Royal - 24/05/2013*



# Nuque épaisse à caryotype normal

## Prise en charge prénatale et devenir des enfants



Linda Mouthon  
Interne de génétique

Juillet 2013

# Proposition CAT anténatale devant une nuque épaisse

Nuque > 3.5 mm

Nuque <3.5 mm avec marqueurs sériques positifs

Nuque > 5mm : échographie de référence rapidement

**Caryotype** par PLA ou PVC (*ou CGH-array*)

Anomalies  
chromosomiques

Si anomalies :

- poursuite grossesse
- IMG

Si caryotype normal :

- **Echographie cardiaque fœtale** dès 18 SA : si anomalie conotruncale, rajouter FISH 22q11
- **Echographie morphologique de référence à 18 SA puis 22 SA puis suivi selon résultats**
- **suivi psychologique à proposer**
- **Cs génétique** si anomalie associée

# Définition

- **HCN** = espace anéchogène sous-cutané recouvrant la nuque du fœtus jusqu'au rachis
- **Hygroma kystique** =
  - malformatif
  - anomalie du système lymphatique jugulaire
  - présence de logettes liquidiennes paracervicales bilatérales
  - Risque : anasarque

→ PRISE EN CHARGE IDENTIQUE

# Mesure CN

- Entre 11 et 13+6 SA
- Coupe sagittale médiane stricte
- Évaluation de qualité par score de Herman
- Corrélée à LCC entre 45 et 84 mm

	50 <sup>ème</sup> p	95 <sup>ème</sup> p
LCC à 45 mm	1.2 mm	2.3 mm
LCC à 84 mm	1.9mm	2.8 mm

**HCN =**

**CN > 95<sup>ème</sup> percentile**

Retenir que le **99<sup>ème</sup> p** se situe autour de **3.5 mm** pour tout âge gestationnel

# Généralités

- Le **seuil 3.5 mm** apparaît comme étant le plus spécifique dans la détection d'anomalies

<b>3 et 3.5 mm</b>	<b>HCN <math>\geq</math> 3.5 mm</b>
<ul style="list-style-type: none"><li>• La majorité des nuques régressent après 14 SA</li><li>• Seules <b>3%</b> vont perdurer au-delà de 18 SA</li></ul>	<ul style="list-style-type: none"><li>• <b>1%</b> population générale</li><li>• <b>33%</b> des CN <math>\geq</math> 3.5 mm sont secondaires à des <b>anomalies chromosomiques :</b> anomalies de nombre ++</li></ul> <p>(Bilardo 2007, Kagan 2006, Souka 2001)</p>

# Pathologies associées avec Hyper Clarté Nucale à caryotype normal

**10.6% [2.1 à 26%] une malformation associée :**

- Cardiopathie
- Fente labiales / palatines
- Hernie diaphragmatique
- Chondrodysplasie
- Anomalies rénales

**4.4% [0.5% à 8.7%] retard psychomoteur ou syndromes génétiques :**

- Syndrome de Noonan (1-3%)
- Smith-Lemli-Opitz
- Amyotrophies spinales
- Désordres musculo-squelettiques

**Diagnostic de malformation post-natales : 4.4%**

**Décès 18% cas :**  
FCS (4.4%), MIU,  
mort néonatale  
précoce

## Risque **FCS / MFIU**

	CN entre <b>95-99<sup>ème</sup> p</b>	CN <b>&gt; 6.5 mm</b>
Prévalence	<b>1.6%</b>	<b>20%</b>

Souka,2005 ; Bilardo,2007

## Risque **malformations majeures**

	CN entre <b>95-99<sup>ème</sup> p</b>	CN <b>&gt; 6.5 mm</b>
Prévalence	<b>2.5%</b>	<b>45%</b>

Michailidis, 2001; Souka, 2001 ; Bilardo,2007

## Risque de **malformations cardiaques**

	Population générale	CN entre <b>2.5-3.5 mm</b>	CN <b>&gt; 8.5 mm</b>
Prévalence	0.6%	<b>5%</b>	<b>64%</b>

Bilardo, 2010 : revue littérature

- Pas de différence dans la répartition du **type de cardiopathie** et l'épaisseur de **CN** (Simpson, 2000)
- Intérêt **doppler ductus venosus** 1er trimestre (Maiz, 2008)

# Cas particulier pour grossesses gémellaires

<b>Bichoriale</b>	<b>Monochoriale</b>
Prévalence similaire aux singletons	Prévalence supérieure HCN : - risque accru d'anomalies morphologiques  -ou de STT



# Prise en charge HCN

- La prise en charge des hygromas kystiques est identique à celle des HCN
- **Caryotype foetal / CGH array**
- Risque infections anténatales
  - non associé de façon significative avec groupe TORCH
  - la seule infection potentielle : **Parvovirus B19**
  - non indiqué au 1er trimestre, à faire au 2ème trimestre
- **Echographie morphologique** de référence à **18 SA** puis **22 SA**
- **Echocardiographie** de référence
- **Consultation génétique**
- **Accompagnement parents**


# PRONOSTIC

*Si caryotype normal*

*Si échographie cardiaque non contributive*

*Si échographies morphologiques normales*

*à 18 et 22 SA*



**Risque résiduel** non détecté  
de syndrome génétique / MIU / cardiopathie : **4%**

Bilardo, 2010

**Pronostic** néonatal des enfants nés vivants est **proche** de celui de  
population générale

(Souka, 2005 ; Bilardo, 2007)

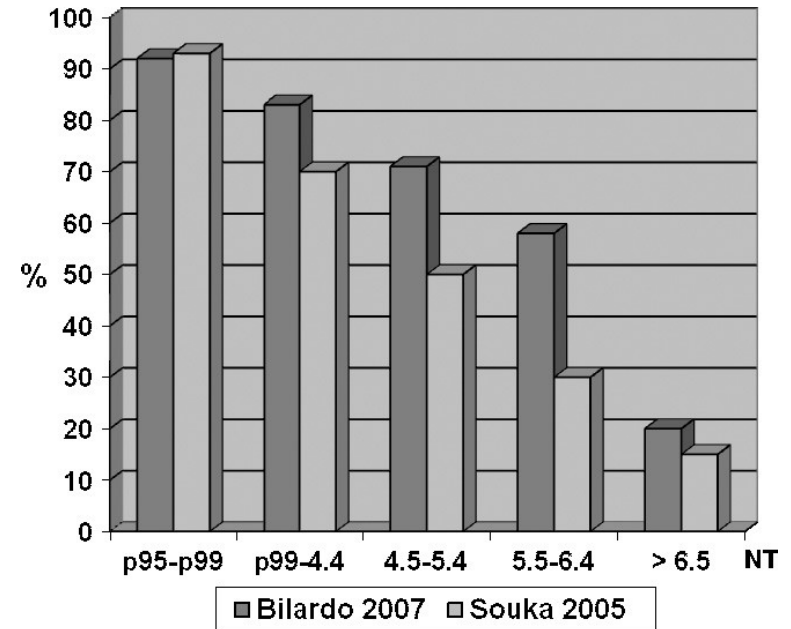
## PRONOSTIC

*Si caryotype normal*

*Si persistance de HCN à 18 et 22 SA*

Importance **taille de nuque** :

- sur **taux survie**



- sur **prévalence MIU**

	CN 2.5 – 3 mm	CN > 6.5 mm
Prévalence MIU	1.6 %	>20 %

Souka,2005 ; Bilardo,2007

# Proposition CAT anténatale devant une nuque épaisse

Nuque > 3.5 mm

Nuque <3.5 mm avec marqueurs sériques positifs

Nuque > 5mm : échographie de référence rapidement

**Caryotype** par PLA ou PVC (*ou CGH-array*)

Anomalies  
chromosomiques

Si anomalies :

- poursuite grossesse
- IMG

Si caryotype normal :

- **Echographie cardiaque fœtale** dès 18 SA : si anomalie conotruncale, rajouter FISH 22q11
- **Echographie morphologique de référence à 18 SA puis 22 SA puis suivi selon résultats**
- **suivi psychologique à proposer**
- **Cs génétique** si anomalie associée

# Conclusion

- Environ **1 fœtus sur 5** avec HCN et caryotype normal, aura une issue défavorable
- Situation toujours synonyme de **grande inquiétude** pour les couples, même en cas de normalisation des échographies du 2<sup>ème</sup> trimestre
- Importance critère de **régression** et **taille de la nuque** dans le pronostic, en cas de caryotype normal
- Il existe des **familles** avec récurrence de nuque épaisse sans anomalie du développement psychomoteur associé
- Si **IMG** : proposer examen foetopathologique ++
  - Csq : limiter IMG précoce
  - Objectif : conseil génétique

# Bibliographie

- **Increased nuchal translucency in euploid fetuses-what should we be telling the parents?**  
Prenat Diag. 2010 Feb;30(2):93-102. doi: 10.1002/pd.2396.  
Bilardo CM, Timmerman E, Pajkrt E, van Maarle M.
- **Outcome of pregnancy in chromosomally normal fetuses with increased nuchal translucency in the first trimester.** Ultrasound Obstet Gynecol. 2001 Jul;18(1):9-17.  
Souka AP, Krampf E, Bakalis S, Heath V, Nicolaides K
- **Increased nuchal translucency with normal karyotype**  
Souka AP, Von Kaisenberg CS, Hyett JA, Sonek JD, Nicolaides KH  
Am J Obstet Gynecol. 2005 Apr;192(4):1005-21.
- **Increased nuchal translucency thickness and normal karyotype: time for parental reassurance.**  
Bilardo CM, Müller MA, Pajkrt E, Clur SA, van Zalen MM, Bijlsma EK.  
Ultrasound Obstet Gynecol. 2007 Jul;30(1):11-8.
- **Nuque épaisse à caryotype normal** : prise en charge prénatale. E Pannier. 10ème journée de médecine fœtale Port-Royal
- **Devenir des enfants avec clarté nucale augmentée.** G Viot. 10ème journée de médecine fœtale Port-Royal

## **6 groupes cardiopathie**

1. Obstruction cœur G (atrésie mitrale, hypoplasie cœur G)
2. Obstruction voie éjection G (coarctation aorte, ventricule D double issue)
3. Anomalies septales (CIA, CIV, CAV)
4. Obstruction cœur D (atrésie tricuspide)
5. Obstruction voie éjection D (tétralogie Fallot, atrésie ou sténose pulmonaire)
6. Autres : transposition gros vaisseaux, maladie d'Ebstein, isomérismes

Table 1—Genetic syndromes and chromosomal aberrations described in fetuses with increased NT and reported after publication of Souka's overview (2005)

Syndrome or chromosomal aberration	Authors	Year
Pallister Killian syndrome	Abad <i>et al.</i>	2006
	Kim <i>et al.</i>	2008
Apert syndrome	Liberati <i>et al.</i>	2008
	Aleem and Howarth	2005
	David <i>et al.</i>	2007
Walker-Warburg syndrome	Blin <i>et al.</i>	2005
Coffin-Siris syndrome	Bilardo <i>et al.</i>	2007
Fryn's syndrome	Bilardo <i>et al.</i>	2007
Ritscher-Schinzel syndrome	Rusnak <i>et al.</i>	2008
Split-hand/foot malformation	Bijlsma <i>et al.</i>	2005
Diastrophic dysplasia	Bilardo <i>et al.</i>	2007
Spondyloepiphyseal dysplasia congenita (SEDC)	Chitty <i>et al.</i>	2006
Cerebro-fronto-facial syndrome (Dandy-Walker variant and frontofacial dysmorphisms)	Tonni <i>et al.</i>	2007
Chondroectodermal dysplasia (Ellis-Van Creveld syndrome)	Venkat-Raman <i>et al.</i>	2005
Thrombocytopenia-absent-radius (TAR) syndrome	Witters <i>et al.</i>	2005
Cardiofaciocutaneous syndrome	Witters <i>et al.</i>	2008
Multiple pterygium syndrome	Gundogan <i>et al.</i>	2006
Orofaciodigital syndrome Type IV (Mohr-Majewski)	Rosing <i>et al.</i>	2008
Arthrogyposis, renal dysfunction, cholestasis (ARC)	Sanseverino <i>et al.</i>	2006
Thanatophoric dysplasia Type I	Wong <i>et al.</i>	2008
Osteochondrodysplasia with severe osteopenia, preaxial polydactyly, clefting and dysmorphic features resembling filamin-related disorders	De Biasio <i>et al.</i>	2005
Androgen insensitivity syndrome	Colombani <i>et al.</i>	2006
Androgen insensitivity syndrome	Yalinkaya <i>et al.</i>	2007
Unbalanced translocations:	Cheng <i>et al.</i>	2005
—mono 9p24.3-pter and tri17q24.3-qter	Brisset <i>et al.</i>	2006
—46,XY,invdup(9)(p22.1p24) [arrCGH 9p22.1p24 (RP11-130C19->RP11-87O1)x3].	Kasakyan <i>et al.</i>	2008
—Trisomy 15q due to t(X;15) (q22.3;q11.2) translocation	Stankiewicz <i>et al.</i>	2006
Deletions:		
—Chromosome 8 deletion	Bilardo <i>et al.</i>	2007
— <i>De novo</i> proximal interstitial 9q deletion	Chen <i>et al.</i>	2005
—Six-megabase deletion of chromosome 14q = 46,XX,der[14]t[13;14][q34;q32.2]	De Pater <i>et al.</i>	2005
—13q-syndrome	Hindryckx <i>et al.</i>	2008
—Partial deletion of chromosome 6p21 (46,XX,del(6)(p21))	Hulsbergen <i>et al.</i>	2007
— <i>De novo</i> 16p13.11 microdeletion	Law <i>et al.</i>	2008
—Chromosome 5q subtelomeric deletion syndrome	Rauch and Dorr	2007
Marker chromosome (16) (p13.1->q12.2)	De Pater <i>et al.</i>	2006
Trisomy 1q	Wax <i>et al.</i>	2008

Syndrome

Anomalies  
chromoso-  
miques